

Halseingeweide - Pleura - Lunge / Lungenfeld

Oesophagus Verlauf, Krümmungen

Klinik

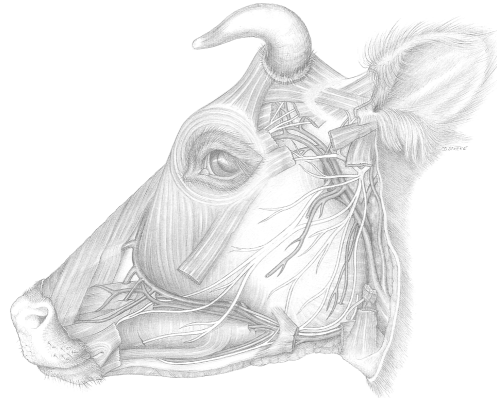
Nasenschlundsonde
Endoskopie
Fremdkörper

Trachea

Schilddrüse

Klinik

Tracheotomie



Gliederung der Brusthöhle

Zwerchfell
Brustfell, Lungenfell, Mittelfell

Brustfellhöhlen (Unterdruck)

Cava pleurae

Cupula pleurae

Recessus costodiaphragmaticus

Pleura parietalis / visceralis

Schichten:

Mesothel	Einschichtiges Plattenepithel mit Mikrovilli cuboide Zellen, lymphatische Stomata (ca. 100/mm ² , Durchmesser ca. 7 µm ²)
Lockeres Bindegewebe	Gewebespalten, Lymphlakunen
Lamina propria	Elastische Fasernetze

Pleuraumschlagstellen Pferd, Rind

Lage der Lunge

Zwerchfellinsertion, Zwerchfellskuppel

Lungenfeld Pferd

Horizontallinien

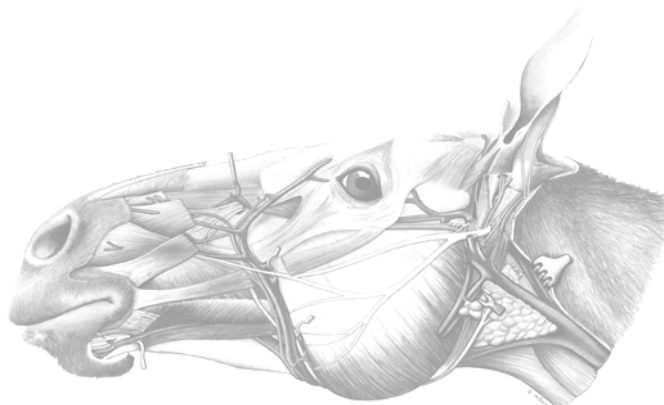
Hüfthöcker	16
Sitzbeinhöcker	14
Bugelenk	10

Lungenfeld Rind

a) präskapuläres Perkussionsfeld
b) thorakales Perkussionsfeld

Horizontallinien

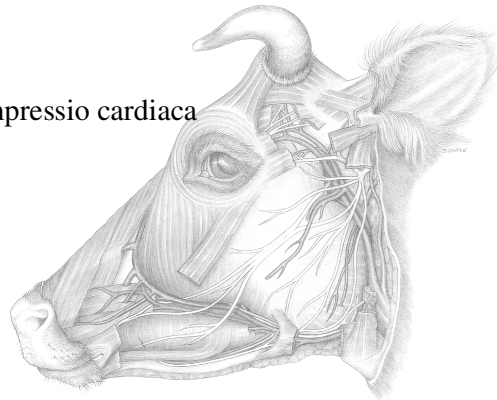
Hüfthöcker	12, re 11
Bugelenk	8



Lungenperkussion

Lunge

Basis pulmonis, Apex pulmonis
Facies costalis, Facies medialis, Facies diaphragmatica, Impressio cardiaca
Margo dorsalis (obtusus), Lig. pulmonale, Margo acutus
Hilus pulmonis, Radix pulmonis
Incisura cardiaca



Gliederung in Lappen

links	rechts
Spitzenlappen	Spitzenlappen
Zwerchfelllappen	Mittellappen
	Zwerchfelllappen
	Anhangslappen

Bronchialbaum

Lungenlappen / Lungenläppchen

Physiologische Besonderheiten der Lunge des Rindes:

Lungenalveolenoberfläche / Sauerstoffverbrauch = 43,8 %
Geringere Anzahl Kapillaren pro Alveoleneinheit
Gesamtlungenvolumen wird 2,1 mal mehr für Ruheatmung verwendet
Höhere Luftfließgeschwindigkeit
Größere Exposition des respiratorischen Epithels

Lymphgefäßsystem der Brustwand:

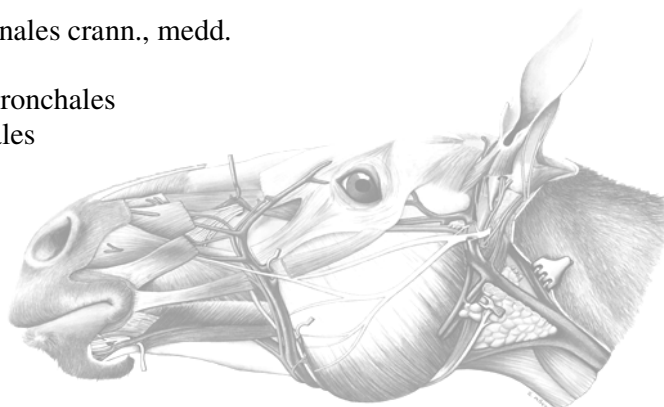Lc. thoracicum dorsale	Lnn. thoracici aortici
	Lnn. intercostales
Lc. thoracicum ventrale	Lnn. sternales

... und der Brusteingeweide

Lc. mediastinale	Lnn. mediastinales crann., medd. et caudd.
Lc. bronchale	Lnn. tracheobronchiales Lnn. pulmonales

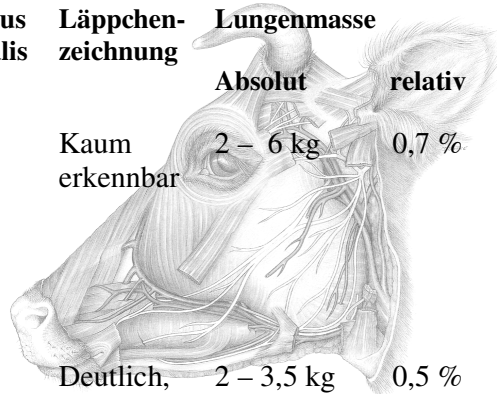
Blut- Luft- Schranke

Alveolar-Deckepithel
Kapillaren
Pneumozyten Typ II → Surfactant



Merkmale lebendfrischer Lungen

Spezies	Lungenlappen		Länge der Lunge	Bronchus trachealis	Läppchenzeichnung	Lungenmasse	
	links	rechts				Absolut	relativ
Pferd	Keine klare Unterteilung durch tiefe Fissurae interlobares		Beide Lungenflügel gleich lang	-	Kaum erkennbar	2 – 6 kg	0,7 %
	2 Lappen	3 Lappen					
Rind	2 *	4 *	Relativ kürzer als bei Schaf und Ziege	+	Deutlich, charakteristisch und netzartig	2 – 3,5 kg	0,5 %
Schaf	2 *	4 *	Relativ länger als beim Rind	+	Fehlt	0,3 – 0,9 kg	0,7 %
Ziege	2 *	4 *	Relativ länger als beim Rind	+	Stellenweise erkennbar	0,3 – 0,9 kg	0,7 %
Schwein	2 *	4		+	Deutlich	0,3 – 0,9 kg	0,5 %
Hund	2 *	4		-	Fehlt		0,75 %



* zweigeteilter Spitzenlappen

