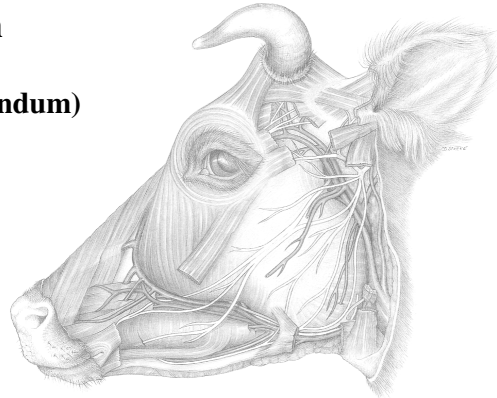


## Gehirnnerven II - Nervi craniales

### Nervus trigeminus (V.): sensibel und motorisch

#### 1. N. ophthalmicus (V1, Fiss. orbitalis / For. orbitorotundum)

- N. lacrimalis
- N. frontalis → N. supraorbitalis
  - N. sinuum frontium
- N. nasociliaris
  - N. infratrochlearis
  - N. ethmoidalis
  - Nn. ciliares longi



**sensible Innervation der Stirn und der nasalen Augengegend, Nasengrund durch parasymphatische Zuflüsse von VII: Innervation von Tränendrüse, Nasenschleimhaut**

#### 2. N. maxillaris (V2, For. rotundum → For. alare rostrale)

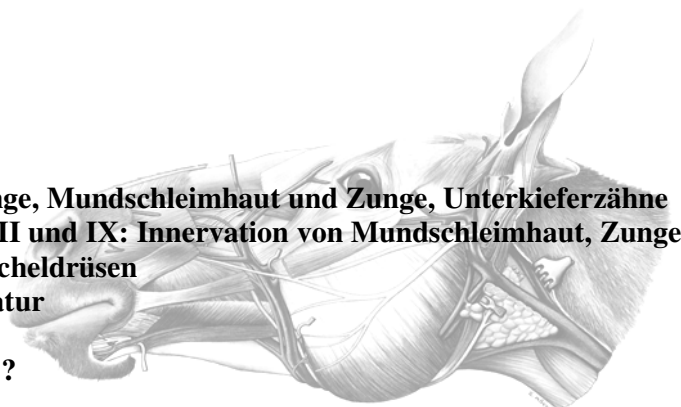- N. zygomaticus
  - N. zygomaticofacialis
  - N. zygomaticotemporalis (oder von V1, kommuniziert mit N. lacrimalis)  
→ Rind: R. cornualis (Enthornung!)
- N. infraorbitalis
- N. pterygopalatinus (+ parasymphatische Fasern vom Ggl. pterygopalatinum → VII)
  - N. nasalis caudalis
  - N. palatinus major
  - N. palatinus minor

**sensible Innervation der Nasenhaut und Oberlippe, Nasenhöhle, Oberkieferzähne, Gaumen durch parasymphatische Zuflüsse von VII: Innervation von Tränendrüse, Nasenschleimhaut**

#### 3. N. mandibularis (V3, For. ovale / Inc. ovalis: For. lacerum)

- N. buccalis
- N. lingualis (+ Chorda tympani von VII)
- N. sublingualis
- N. auriculotemporalis (R. communicans cum n. faciali)
- N. alveolaris inferior
- Nn. pterygoidei
- N. mylohyoideus
- N. masticatorius
  - Nn. temporales proff.
  - N. massetericus

**sensible Innervation von Kinn- und Wange, Mundschleimhaut und Zunge, Unterkieferzähne durch parasymphatische Zuflüsse von VII und IX: Innervation von Mundschleimhaut, Zunge erste zwei Drittel (auch sensorisch), Speicheldrüsen motorische Innervation der Kaumuskulatur**



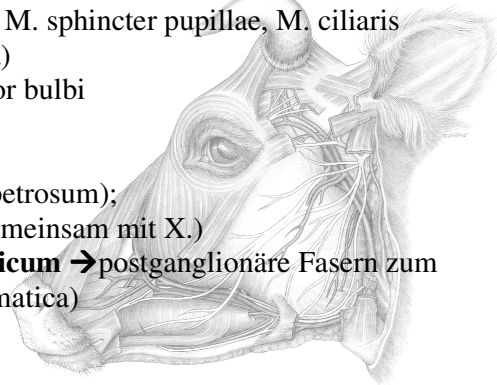
**Symptome bei Ausfall des N. trigeminus ?  
Neurologische Untersuchung?**

### **Nerven der Augenmuskelpyramide:**

**N. oculomotorius (III):** motorisch mit R. ventralis und R. dorsalis alle Augenmuskeln bis auf den M. obliquus dors., den M. rectus lat. und laterale Anteile des M. retractor bulbi  
parasymphatisch: **Ganglion ciliare** → Nn. ciliares breves: M. sphincter pupillae, M. ciliaris  
**N. trochlearis:** M. obliquus dors. (Rollknorpel = Trochlea)  
**N. abducens:** M. rectus lateralis, lat. Anteile d. M. retractor bulbi

### **Nervus glossopharyngeus (IX)**

sensibles (sensorisches) Ganglion proximale und distale (petrosum);  
motorische Fasern in Rr. pharyngei (Plexus pharyngeus gemeinsam mit X.)  
parasymphatische Fasern: N. petrosus minor: **Ganglion oticum** → postganglionäre Fasern zum  
- N. buccalis (V3) → Speicheldrüsen (Gl. buccales, zygomatica)  
Rd.: R. parotideus  
- N. auriculotemporalis (V3) zur Gl. parotis



### **Nervus vagus (X)**

sensibles Ganglion proximale und distale (nodosum);  
→ Zungenwurzel, Rachen, Kehlkopf, Ohr  
→ viscerosensible Fasern im Truncus vago-symphathicus  
motorische Fasern im:  
R. pharyngeus (Plexus pharyngeus gemeinsam mit IX)  
N. laryngeus cran.  
Truncus vago-symphathicus → N. laryngeus recurrens  
prae ganglionäre parasymphatische Fasern im Truncus vago-symphathicus: intramuralen Ganglien

### **Nervus accessorius (XI)**

kraniale und spinale motorische Wurzel  
Rr. dorsalis, ventralis: M. trapezius, Anteile des M. sternocleidomastoideus

### **Nervus hypoglossus (XII)**

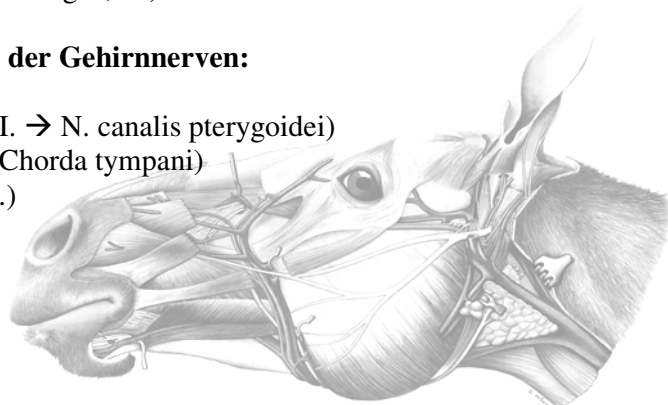
kann als Ventralwurzel eines Spinalnerven betrachtet werden  
Zungenbinnenmuskulatur, Mm. genio-, stylo- und hyoglossus  
Schleife mit C1: (Ansa cervicalis)

### **Sensible Ganglien der Gehirnnerven:**

Ganglion trigeminale (N. trigeminus, V.)  
Ganglion geniculi (N. facialis, VII.)  
Ganglion proximale et distale s. petrosum (N. glossopharyngeus, IX.)  
Ganglion proximale et distale s. nodosum (N. vagus, X.)

### **Vegetative (parasymphatische) Ganglien der Gehirnnerven:**

Ganglion ciliare (N. oculomotorius, III.)  
Ganglion pterygopalatinum (N. facialis, VII. → N. canalis pterygoidei)  
Ganglion mandibulare (N. facialis, VII. → Chorda tympani)  
Ganglion oticum (N. glossopharyngeus, IX.)  
N. vagus, X. → intramurale Ganglien



## Schädeldurchtritt der Gehirnnerven Unterschiede Hund - Rind - Pferd

### Hund:

Fissura orbitalis:  
III., IV, V1., VI.

For. rotundum: V2.

For. ovale: V3.

For. jugulare:  
IX., X., XI.

### Rind:

For. orbitorotundum:  
III., IV., V1., V2., VI.

For. ovale: V3.

For. jugulare:  
IX., X., XI.

### Pferd:

Fissura orbitalis:  
III., V1., VI.,

For. rotundum: V2.  
evtl. For. trochleare: IV.

Incisura ovalis  
d. For. lacerum: V3

For. lacerum aborale  
(For. jugulare): IX., X., XI.

